

Јас [redacted] Наташа со м.д. [redacted]  
адреса на Нибееге: [redacted] нас. Јамр  
и [redacted] м.д. [redacted] сакам да ти ја  
раскажам мојата колку патна патку и весела при-  
азна:

Без изминати 3 месеци од мојата стора, Оти-  
рб на тимемот ва да си ти потврдам мојте м-  
ли дека сум здрава и дека можам да работам.

Но, мислето на докторката не го поттикнува мојот  
интерес за работата после претседател, но не  
закаже ништо до коментира додека не стигна  
резултатите. И најважно резултатот од PAP  
тестот не беше оддар. Имав CIN 3 што стварно  
не загрижи и мислев дека светот се кружи  
орз мене. Докторката ми кажа дека не смеа да  
размислувам до станаа времето, дека мора да  
рам на операција, а мене во татавта цела време  
ми се бршеше мислата како да стигам со  
онивати со мислето тоу ~~за~~ брзаваат ~~на~~ ~~визит~~  
и да го решам тој проблем на починат ~~на~~ ~~визит~~ ~~у~~  
1 да ~~ко~~ ~~како~~ ~~2~~ ~~дена~~ ~~до~~ ~~да~~ ~~визит~~ ~~ВАРУМИН~~  
Предише ~~да~~ ~~ка~~ ~~до~~ ~~то~~ ~~визит~~ ~~не~~ ~~механички~~  
звук и да одам на операција, но јас сам потам  
ми станаа времето. Се молев на Бога да диге  
биде најубавото нешто што ќе ми се случи, но и  
е плаше. ~~Имав~~ ~~враќа~~ докторката ми одја-  
ни дека на седење не можам да работам со што  
додека сево што е многу обрзо за моето  
здравје. Јас одлучив да си ~~го~~ ~~визит~~ ~~де~~  
и со тогаша верда продолжит да ~~визит~~ ~~ВАРУ-~~  
МИН. Само после 3 месеци на следниот PAP  
тест имав потврдување на CIN II и цела  
временост ја сфатива ~~ка~~. Тие ~~ВАРУМИН~~  
до денот на порада.

И фактот на Бога и фата или на мислето  
тоу го произведуваат ~~ВАРУМИН~~ ~~ми~~  
се случи најубавото нешто. Дојде ми свет  
и бавна мојата ќерка која нарача ~~ми~~  
и ~~са~~ ~~визит~~



МАКЕДОНСКА АКАДЕМИЈА НА НАУКИТЕ И УМЕТНОСТИТЕ  
Истражувачки центар за генетско инженерство и биотехнологија  
Бул. Крсте Мисирков 2, 91000 Скопје, Република Македонија

Др. Георги Д. Ефремов  
Професор и Директор



Тел: (389 02) 32 35 410  
Факс: (389 02) 3115 434  
E-mail: gde@manu.edu.mk

**РЕЗУЛТАТ**

од детекција и карактеризација на HPV инфекција

ПРЕЗИМЕ И ИМЕ НА ПАЦИЕНТКАТА: ██████████ Наташа

УПАТЕН ОД: Др. Ж.Чочороска ПЗО "Др.Жаклина" ,Скопје

ДАТУМ: 20. 07. 2005 год. БР. HPV – 8982

МАТЕРИЈАЛ ЗА АНАЛИЗА: Брис од PVU

МЕТОД: PCR амплификација на L1 регионот на HPV вирусот  
ASO хибридизација

РЕЗУЛТАТ: Резултатите од испитувањата покажаа присуство на Human Papilloma Virus во испитуваниот материјал и тоа HPV 16.

Извршил:

Предраг Новески

Проверил:

Др. Дијана Плашеска-Каранфилска

Скопје, 29. 07. 2005

31.05 146  
H2PWA

- Тип на примерокот
1. конвенционален размаз
  2. liquid-based размаз

- Адекватност на размазот
3. задоволителен за евалуација
  4. незадоволителен за евалуација

The Revised Bethesda System 2004.

5. Нормален наод
6. Бенигни клеточни промени (види описни дијагнози 8-19)
7. Епителни клеточни абнормалности (види описни дијагнози, 20-29)

Описни дијагнози

Бенигни клеточни промени

Инфекции

8. Trichomonas vaginalis
9. Габични инфекции (Candida)
10. Кокоидни бактерии
11. Бактерии соодветни на Actinomyces
12. Клеточни промени што асоцираат на вирусни инфекции
13. Друго

Реактивни промени

14. Инфламација (вклучена типична обнова)
15. Атрофија со инфламација
16. Постирадијациони промени
17. Интраутерино контрацептивно средство (IUD)
18. Гландуларен клеточен статус после хистеректомија
19. Ендометријални клетки

Епителни клеточни абнормалности

Плочести клетки

20. Атипични плочести клетки (ASC)
  - со недетерминирано значење (ASC - US)
  - не исклучува HSIL (ASC - H)
21. Плочеста интраепителијална лезија, од низок степен - LSIL (HPV, CIN 1) - лесна дисплазија
22. Плочеста интраепителијална лезија од висок степен - HSIL (CIN2, CIN3, CIS) - умерена, тешка дисплазија, carcinoma in situ
23. Карцином суспектен за инвазија
24. Плочест карцином

Жлездени клетки

25. Атипични жлездени клетки (AGC)
  - ендоцервикални клетки, ендометријални клетки, glandуларни клетки
  - атипични клетки, фаворизираат неоластични
26. Ендоцервикален аденокарцином in situ (AIS)
27. Аденокарцином ендоцервикален, ендометријален, екстраутерин
28. Неспецифициран поинаку (NOS)
29. Други малигни неоплазми

Цитотехничар I \_\_\_\_\_  
 Цитотехничар II \_\_\_\_\_  
 Лекар \_\_\_\_\_

Датум на испраќање \_\_\_\_\_  
 Датум на закажан преглед \_\_\_\_\_

*[Handwritten signature]*

*[Handwritten initials]*

*[Handwritten signature]*

Тип на примерокот

1. конвенционален размаз
2. liquid-based размаз

Адекватност на размазот

3. задоволителен за евалуација
4. незадоволителен за евалуација

*мај. Со свој  
целовит*

The Revised Bethesda System 2004.

5. Нормален наод
6. Бенигни клеточни промени (види описни дијагнози 8-19)
7. Епителни клеточни абнормалности (види описни дијагнози, 20 -29)

### Описни дијагнози

#### Бенигни клеточни промени

#### Инфекции

8. Trichomonas vaginalis
9. Честични инфекции (Candida)
10. Кокоидни бактерии
11. Бактерии соодветни на Actinomyces
12. Клеточни промени што асоцираат на вирусни инфекции
13. Друго

#### Реактивни промени

14. Инфламација (вклучува типична обнова)
15. Атрофија со инфламација
16. Постирадијациони промени
17. Интраутерино контрацептивно средство (IUD)
18. Гландуларен клеточен статус после хистеректомија
19. Ендометријални клетки

#### Епителни клеточни абнормалности

#### Плочести клетки

20. Атипични плочести клетки (ASC)
  - со недетерминирано значење (ASC - US)
  - не исклучува HSIL (ASC - H)
21. Плочеста интраепителијална лезија од низок степен - LSIL (HPV, CIN 1) - лесна дисплазија
22. Плочеста интраепителијална лезија од висок степен - HSIL (CIN 2, CIN 3, CIS) - умерена, тешка дисплазија, carcinoma in situ
23. Карцином суспектен за инвазија
24. Плочест карцином

*2202  
leedo*

#### Жлездени клетки

25. Атипични жлездени клетки (AGC)
  - ендоцервикални клетки, ендометријални клетки, glandуларни клетки
  - атипични клетки, фаворизираат неопластични
26. Ендоцервикален аденокарцином in situ (AIS)
27. Аденокарцином ендоцервикален, ендометријален, екстраутерин
28. Неспецифициран поинаку (NOS)
29. Други малигни неоплазми

Цитотехничар I

*43*

Цитотехничар II

Лекар

*leedo*

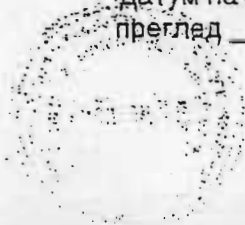Датум на испраќање

*30.09.05*

Датум на закажан

преглед


*18.09.05 2-3 in*



- Тип на примерокот
1. конвенционален размаз
  2. liquid-based размаз

26 10 06

Handwritten signature



- Адекватност на размазот
3. задоволителен за евалуација
  4. незадоволителен за евалуација

The Revised Bethesda System 2004.

5. Нормален наод
6. Бенигни клеточни промени (види описни дијагнози 8-19)
7. Епителни клеточни абнормалности (види описни дијагнози, 20-29)

Описни дијагнози

Бенигни клеточни промени

Инфекции

8. Trichomonas vaginalis
9. Габични инфекции (Candida)
10. Кокцидни бактерии
11. Бактерии соодветни на Actinomyces
12. Клеточни промени што асоцираат на вирусни инфекции
13. Друго

Реактивни промени

14. Инфламација (вклучена типична обнова)
15. Атрофија со инфламација
16. Постирадијациони промени
17. Интраутерино контрацептивно средство (IUD)
18. Гландуларен клеточен статус после хистеректомија
19. Ендометријални клетки

Епителни клеточни абнормалности

Плочки клетки

20. Атипични плочки клетки (ASC)
  - со недетерминирано значење (ASC - US)
  - не исклучува HSIL (ASC - H)
21. Плочеста интраепителијална лезија, од низок степен - LSIL (HPV, CIN 1) - лесна дисплазија
22. Плочеста интраепителијална лезија од висок степен - HSIL (CIN2, CIN3, CIS) - умерена, тешка дисплазија, carcinoma in situ
23. Карцином суспектен за инвазија
24. Плочест карцином

Handwritten signature

Жлездени клетки

25. Атипични жлездени клетки (AGC)
  - ендоцервикални клетки, ендометријални клетки, glandуларни клетки
  - атипични клетки, фаворизираат неоластични
26. Ендоцервикален аденокарцином in situ (AIS)
27. Аденокарцином ендоцервикален, ендометријален, екстраутерин
28. Неспецифициран поинаку (NOS)
29. Други малигни неоплазми

Цитотехничар I

Цитотехничар II

Лекар

Handwritten signatures of technicians and doctor

Датум на испраќање

Датум на закажан

преглед

Handwritten date: 30 10 06

КЛИНИКА ЗА ГЕНЕКОЛОГИЈА И АКУШЕРСТВО  
ЦИТОЛОШКА ЛАБОРАТОРИЈА

Резултати од предходни испитувања

I .....  
II .....  
III .....  
IV .....

Број на картон во гениколошка установа 94-1

Број на цитолошки наод

ИМЕ И ПРЕЗИМЕ ИТАЈА

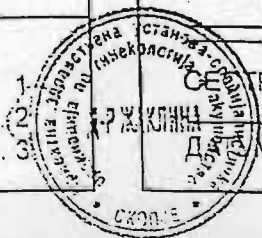УЛИЦА СТУДИЈА БРОЈ 112

МЕСТО НА ЖИВЕЕЊЕ ОПШТИНА

МАТИЧЕН БРОЈ ОД ЛИЧНА КАРТА

РАБОТИ ВО  
Reg. број 4234685919  
Шифра на дејност  
број на здр. лег  
ГОДИНА НА РАГАЊЕ 1980  
ШКОЛСКА ПОДГОТОВКА  
основно образование 1  
средно образование 2  
више и високо образование 3  
непознато 4  
ЗАНИМАЊЕ  
НАЦИОНАЛНОСТ  
македонка 1  
албанка 2  
турчинка 3  
ромка 4  
србинка 5  
друго 6  
БРОЈ НА РАГАЊА  
БРОЈ НА АБОРТУСИ  
МЕНСТРУАЦИЈА  
нема  
има уредна  
има неуредна

ПОСЛЕДНА МЕНСТРУАЦИЈА  
ден мес год  
ХОРМОНСКА ТЕРАПИЈА  
не примала  
примала  
КОЛПОСКОПСКИ НАОД  
има  
нема  
КЛИНИЧКА ДИЈАГНОЗА  
П17  
ПРЕДХОДНИ ЦИТОЛОШКИ ПРЕГЛЕДИ  
да  
не  
ВИД НА РАЗМАЗОТ  
цервикален  
ендоцера  
вагинален  
друг вид  
ЗДРАВСТВЕНА ОРГАНИЗАЦИЈА  
АР Жаклина Чочорска  
Новавска  
Специјалист гинеколог акушер  
530530  
ЛЕКАР  
СЕСТРА - АСИСТЕНТ  
ден мес год



22.06.81  
ден мес год

Адекватност на размазот

- 1. Задоволителен за анализа
- 2. Задоволителен за анализа но ограничен со: \_\_\_\_\_
- 3. Незадоволителен за анализа \_\_\_\_\_

Bethesda classification 1991

- 4. Нормален наод
- 5. Бенигни клеточни промени (види описни дијагнози) (7-17)
- 6. Епителни клеточни абнормалности (види описни дијагнози) (18-28)

Описни дијагнози

Бенигни клеточни промени

Инфекции

- 7. *Trichomonas vaginalis*
- 8. Габични инфекции (*Candida*)
- 9. Кокоидни бактерии
- 10. Бактерии соодветни на *Actinomyces*
- 11. Клеточни промени што асоцираат на вирусни инфекции
- 12. Друго

Реактивни промени

- 13. Инфламации (вклучена типична обнова)
- 14. Атрофија со инфламација
- 15. Пострадијациони промени
- 16. Интраутерино контрацептивно средство
- 17. Друго

Епилептични клеточни абнормалности

Плочести клетки

- 18. Атипични плочести клетки (ASCUS)
- 19. Плочеста интраепителијална лезија, низок степен – LGSIL (HPV, CIN 1) (лесна дисплазија)
- 20. Плочеста интраепителијална лезија, висок степен – LGSIL (CIN2, CIN 3, CIS) (умерена, јака дисплазија, carcinoma in situ)
- 21. Плочест карцином

2243

Жлездени клетки

- 22. Ендометријални бенигни постменопаузални клетки
- 23. Атипични жлездени недетерминирани клетки (AGUS)
- 24. Ендоцервикален аденокарцином
- 25. Ендометријален аденокарцином
- 26. Екстраутерин аденокарцином
- 27. Аденокарцином, NOS
- 28. Други малигни нео

Хормонски статус

- 29. Наод компатибилен со возраста на пациентката
- 30. Наод некомпатибилен со возраста на пациентката
- 30. Неможна интерпретација со хормонскиот статус

Цитотехничар I \_\_\_\_\_  
Цитотехничар II \_\_\_\_\_  
Лекар \_\_\_\_\_

Хистолошки  
картинички

Датум на испраќање \_\_\_\_\_  
Датум на закажан преглед \_\_\_\_\_

270605